Mięśnie twarzy

Musculi faciei
Facial muscles

Mięśnie twarzy (wyrazowe) (*mm. faciales*, facial muscles) są unerwiane przez nerw twarzowy. **Mięsień naczaszny** (*m. epicranius*, epicranius muscle) składa się z mięśnia potyliczno-czołowego i mięśnia skroniowo-ciemieniowego połączonych **czepcem ścięgnistym** (*galea aponeurotica*, epicranial aponeurosis).

Mięśnie otoczenia szpary powiek: okrężny oka zaciska powieki, odpowiada za mruganie; marszczący brwi wytwarza 2–3 pionowe fałdy między brwiami, podłużny wywołuje fałdy poziome u nasady nosa.

Mięśnie otoczenia szpary ust: obniżający wargę dolną obniża i pogrubia wargę; bródkowy uwypukla bródkę; obniżacz kąta ust pociąga kąt ust ku dołowi i wygładza bruzdę nosowo-wargową; śmiechowy poszerza szparę ust; jarzmowy większy to właściwy mięsień śmiechu; dźwigacz wargi górnej i skrzydła nosa unosi skrzydło nosa i rozwiera nozdrza; dźwigacz wargi górnej unosi wargę górną; jarzmowy mniejszy pociąga wargę górną ku górze i pogłębia bruzdę nosowo-wargową; dźwigacz kąta ust unosi kąt ust; policzkowy przyciska policzki do zębów, przebity jest przewodem ślinianki przyusznej; okrężny ust zwęża czerwień wargową wywija wargi na zewnątrz.

Mięśnie otoczenia nozdrzy: nosowy zwęża i rozwiera nozdrza; obniżacz przegrody pociąga przegrodę nosa ku dołowi.

Mięśnie małżowiny usznej: mają charakter zanikowy.

Mięśnie żucia (*musculi masticatorii*, masticatory muscles) poruszają żuchwę i są unerwione przez nerw żuchwowy: skroniowy wypełnia dół skroniowy i kończy się na wyrostku dziobiastym, podnosi żuchwę; żwacz, rozpięty między łukiem jarzmowym a kątem żuchwy; skrzydłowy przyśrodkowy, rozpięty od gałęzi żuchwy do dołu skrzydłowego, unoszą żuchwę; skrzydłowy boczny – głowa górna na powierzchni podskroniowej skrzydła większego, a głowa dolna na blaszce bocznej wyrostka skrzydłowatego kończą się w dołku skrzydłowym wyrostka kłykciowego żuchwy i na krążku stawowym stawu skroniowo-żuchwowego, obustronnie wysuwają żuchwę do przodu, jednostronnie obracają żuchwę w stronę przeciwną.

Mięśnie obręczy kończyny górnej i ramienia

Musculi cinguli et brachii
Muscles of pectoral girdle and arm

Mięsień naramienny (*m. deltoideus*) od linii przyczepu mięśnia czworobocznego do guzowatości naramiennej. Odwodzi ramię do poziomu; część obojczykowa i grzebieniowa rotują i przywodzą ramię. Unerwienie – nerw pachowy. **Mięsień nadgrzebieniowy** (*m. supraspinatus*) w dole nadgrzebieniowym, biegnie do guzka większego kości ramiennej. Odwodzi ramię. Unerwienie – nerw nadłopatkowy. **Mięsień podgrzebieniowy** (*m. infraspinatus*) w dole podgrzebieniowym. Kończy się na guzku większym. Odwraca ramię. Unerwienie – jw. **Mięsień obły mniejszy** (*m. teres minor*) biegnie poniżej i kończy się na guzku większym kości ramiennej. Odwraca ramię. Unerwienie – nerw pachowy. **Mięsień obły większy** (*m. teres major*) od dolnego kąta łopatki do grzebienia guzka mniejszego. Opuszcza, przywodzi i nawraca ramię. Unerwienie – nerw piersiowo-grzbietowy. **Mięsień podłopatkowy** (*m. subscapularis*) w dole podłopatkowym, przyczepia się do guzka mniejszego kości ramiennej. Nawraca i przywodzi ramię. Unerwienie – nerwy podłopatkowe.

Mięsień kruczo-ramienny (*m. coracobrachialis*) od wyrostka kruczego łopatki do trzonu kości ramiennej. Zgina i przywodzi ramię. Unerwienie – nerw mięśniowo-skórny.

Mięsień dwugłowy ramienia (*m. biceps brachii*), głowa długa na guzku nadpanewkowym łopatki i obrąbku stawowym, głowa krótka na wyrostku kruczym łopatki. Ku dołowi przechodzą w ścięgno do guzowatości kości promieniowej. Zgina, odwodzi i przywodzi ramię. W stawie łokciowym zgina i odwraca przedramię. Unerwienie – jw. **Mięsień ramienny** (*m. brachialis*) rozpoczyna się na kości ramiennej, przyczepia się do guzowatości kości łokciowej. Zgina przedramię. Unerwienie – jw.
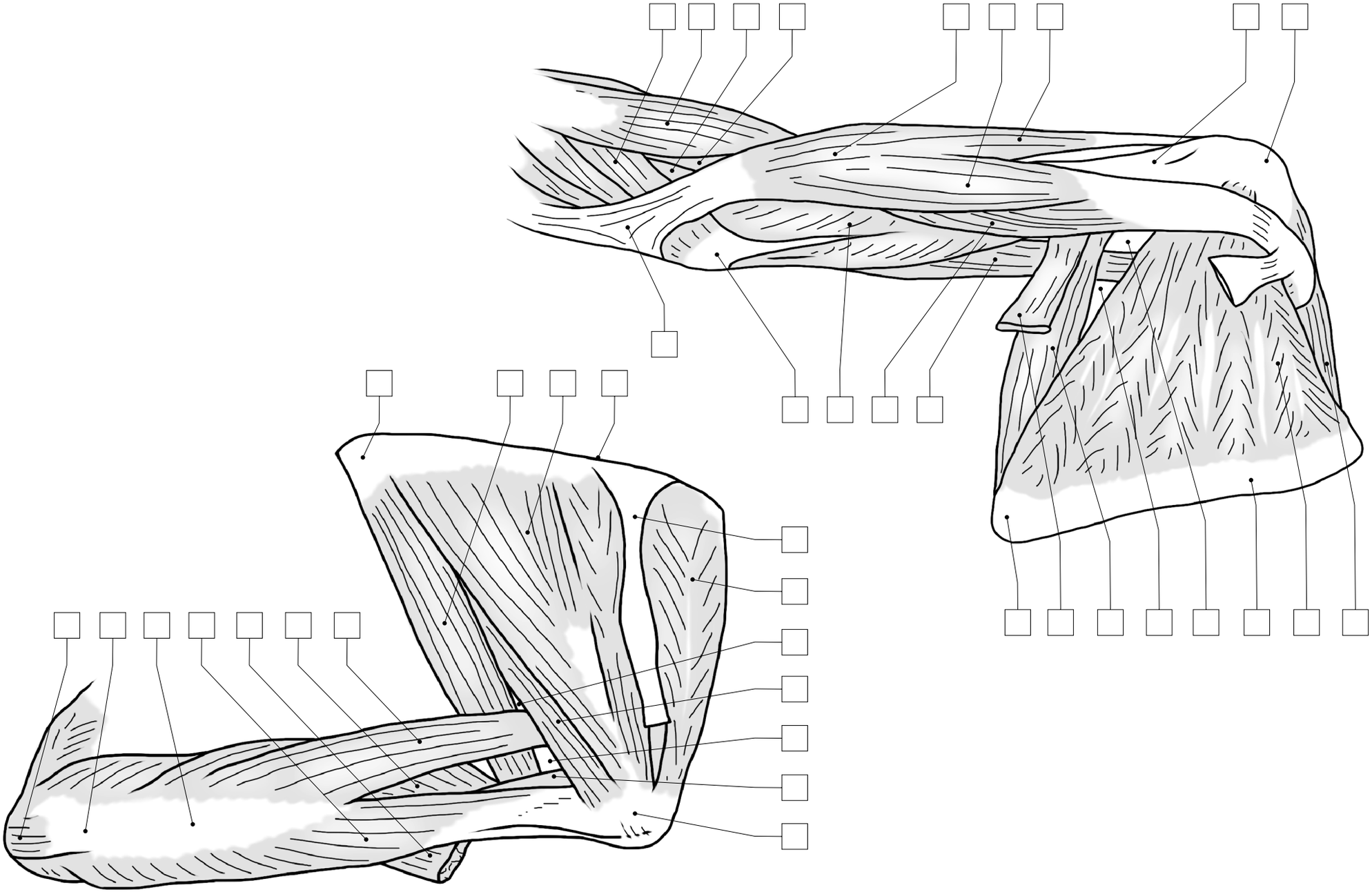
Mięsień trójgłowy ramienia (*m. triceps brachii*): głowa długa przyczepia się na guzku podpanewkowym łopatki, głowa boczna – powyżej bruzdy nerwu promieniowego, głowa przyśrodkowa – poniżej. Wspólne ścięgno na wyrostku łokciowym kości łokciowej. Prostuje ramię w stawie ramiennym i przywodzi je, prostuje staw łokciowy. Unerwienie – nerw promieniowy. **Mięsień łokciowy** (*m. anconeus*) od nadkłykcia bocznego do kości łokciowej. Prostuje staw łokciowy. Unerwienie – jw.